

PERMANENT JUNCTIONAL RESİPROKAN TAŞİKARDİYE İKİNCİL KARDİYOMİYOPATİ: 1 PEDIATRİK OLGU SUNUMU

CARDIOMYOPATHY SECONDARY TO PERMANENT JUNCTIONAL RECIPROCATING TACHYCARDIA: REPORT OF A PEDIATRIC CASE

Naci CEVİZ, Haşim OLGUN, Alpay ÇELİKER

Atatürk Üniversitesi Tıp Fakültesi Pediatri Anabilim Dalı (HO) ve Pediatrik Kardiyoloji Bilim Dalı (NC) Erzurum,
Hacettepe Üniversitesi Tıp Fakültesi Pediatrik Kardiyoloji Bilim Dalı (AÇ), Ankara

Özet

Permanent junctional resiprokan taşikardi (PJRT) seyrek görülen bir supraventriküler taşikardi tipi olup, dilate kardiyomyopati gelişmesine neden olduğu gösterilmiştir. Yüzey elektrokardiyografi ve adenozin testi bulguları ile PJRT tanısı alan ve taşikardiye ikincil kardiyomyopati geliştiği saptanan bir çocuk olgu sunuldu. Dilate kardiyomyopati tanısı alan hastaların kronik taşikardiler yönünden dikkatle incelenmesi gerektiği vurgulandı.

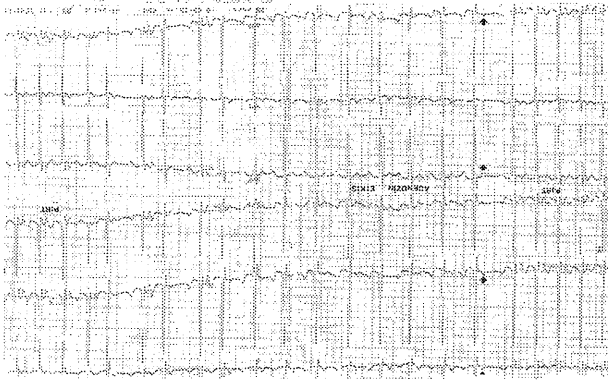
Anahtar kelimeler: *Permanent junctional resiprokan taşikardi, Taşikardiye ikincil kardiyomyopati*

Summary

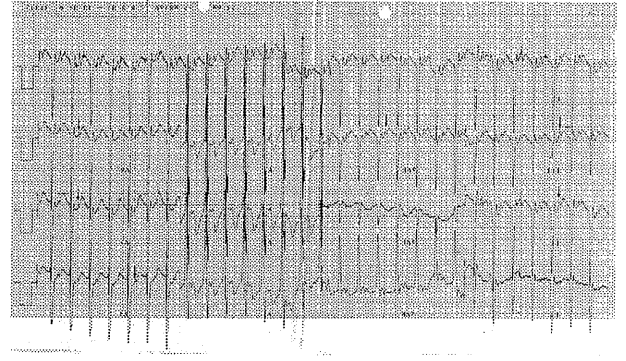
Permanent junctional reciprocating tachycardia (PJRT) is an uncommon form of supraventricular tachycardias, and has been shown to cause congestive cardiomyopathy. A case of PJRT diagnosed by using typical findings of surface electrocardiography and adenosin test, and developed tachycardia induced cardiomyopathy is presented. It was stressed that patients with dilated cardiomyopathy must be evaluated in terms of chronic tachycardias carefully.

Key words: *Permanent junctional reciprocating tachycardia, Tachycardia induced cardiomyopathy*

Şekil 1. Hastanın 12-lead YüzeY Elektrokardiyografi Kaydı. Uzun RP Aralığı ile Birlikte II, III, aVF, ve V₄-V₆'da Retrograt Negatif P Palgaları (ok) Dikkat Çekmektedir.



Şekil 2. Adenozin İnfüzyonu Sırasında Alınan Kayıttta Aksesuar Yolda Oluşan Blok Sırasında Normal Sinüs Ritminin (kalın ok) Ortaya Çıktığı ve Daha Sonra Taşikardinin Tekrar Başladığı Görülmektedir.



Giriş

Permanent junctional resiprokan taşikardi (PJRT) nadir görülen, antiaritmik ilaçlara dirençli ve sürekli bir supraventiküler taşikardi (SVT) formudur (1). Taşikardinin sürekliliği dilate kardiyomiyopati (DKMP) gelişmesine neden olabilir ve hastalar yanlışıklıla idiopatik DKMP tanısı alabilir (2-4). Bu çalışmada PJRT'ye ikincil olarak DKMP gelişmiş bir çocuk vaka sunulmuş ve DKMP saptanan hastalarda yüzeY elektrokardiyografinin (EKG) dikkatle incelenmesi gerektiği vurgulanmıştır.

Olgu Sunumu

Dört yaşında erkek hasta doğumdan beri var olan çarpıntı nedeniyle ünitemize başvurdu. Hastanın doğumdan hemen sonra SVT nedeniyle tedavi gördüğü ve verilmiş olan digoksin, propranolol, sotalol ve amiodaronun etkisiz kaldığı öğrenildi. Yapılan muayenede nabız 150 atım/dakika idi. Göğüs radyografisinde kardiyomegali saptandı. YüzeY EKG'de 150 atım/dakika hızda dar QRS taşikardi ve II, III, aVF, V₄, V₅ ve V₆'da retrograt negatif p dalgaları mevcut idi. PR mesafesi 120 ms, RP mesafesi 280 ms ölçüldü (Şekil 1). Hastaya 200 µg/kg adenozin ve ardından 20 ml izotonik NaCl solüsyonu intravenöz yolla puşe edildi. Bu sırada 8.8 saniye süre ile 100 atım/dakika hızdaki sinüs ritmi ortaya çıktı ve daha sonra tekrar taşikardi başladı (Şekil 2). Ekokardiyografik incelemede sol ventrikül diyastol sonu çapı 59 mm, ejeksiyon fraksiyonu %31 ve kısalma fraksiyonu %12 olarak ölçüldü. Birinci derece mitral yetersizliği saptandı. Bu bulgularla PJRT ve taşikardiye ikincil DKMP tanısı konuldu. Hasta radyofrekans kateter ablasyon (RFKA) yapılmak üzere ileri bir merkeze sevk edildi.

Tartışma

Tüm SVT'lerin %1'ini oluşturan PJRT büyük çoğunlukla "posteroseptal" bölgede yerleşik, yavaş iletimli aksesuar yol nedeniyle ortaya çıkan bir SVT tipidir. Tanı II, III, aVF ve V₃-V₆'da retrograt negatif p dalgası varlığı ile birlikte RP aralığının PR aralığından uzun oluşu şeklindeki EKG bulgularıyla konulmaktadır (1,2,5). Atipik atriyoventriküler nodal reentrant taşikardi (AVNRT) ve ektopik atriyal taşikardide (EAT) de uzun RP aralığı görülmektedir. Taşikardinin paroksizmal oluşu AVNRT lehine iken EAT'lerde taşikardi sürekli dir. Ayırıcı tanıda yüzeY EKG yanında, adenozin testi de yardımcıdır. Adenozin atriyoventriküler (AV) düğümde kısa süreli tam bloğa yol açabilme özelliği nedeniyle, AV düğümü reentrant siklusunda bulunduran SVT'lerin hem tedavisi hem de ayırıcı tanısında kullanılan güvenilir bir antiaritmik ilaçtır (6). Adenozinin bu özelliği yanında, yavaş iletimli AV aksesuar yollarda da iletimi bloke ederek taşikardiye sonlandırabildiği gösterilmiştir. Adenozinin SVT sırasında uygulanması AVNRT'li hastalarda genellikle taşikardinin sonlanmasına neden olur. Buna karşın EAT'li hastalarda adenozin uygulaması sırasında tam AV blok oluşunca yüksek hızlı ektopik atriyal ritm devam eder veya yavaşlayıp tekrar hızlanır. Permanent junctional resiprokan taşikardili hastalarda ise AV düğüm veya aksesuar yolda oluşan blok sonucu sinüs kaynaklı p dalgaları ortaya çıkar ve adenozinin etkisi bitince taşikardi tekrar başlar (7). Hastamızda da tipik yüzeY EKG bulguları yanında, adenozin uygulanınca aksesuar yoldaki iletinin bloke olması sonucu normal sinüs ritmi ortaya çıkmış ve ardından taşikardi tekrar başlamıştır. Elektrofizyolojik mekanizma ne olursa olsun kronik taşikardiler sonuçta taşikardiye ikincil DKMP gelişmesine neden

olabilmektedir. Dilate kardiyomyopati hastalarda yüzey EKG'nin dikkatli incelenmemesi taşikardinin gözden kaçmasına ve hasta hakkında transplantasyona varacak kadar yanlış kararlar verilmesine neden olabilir (2-4). Permenant junctional resiprokan taşikardi tanı alsa dahi antiaritmik tedaviye dirençlidir (8). Bugün RFKA PJRT'li hastalarda kesin tedavi sağlayan, etkili ve güvenli bir tedavi yöntemi haline gelmiştir ve ablasyon sonrası nüks oranı düşük olup sol ventrikül disfonksiyonunun düzeldiği gösterilmiştir (2,5,9).

Sonuç olarak; dilate kardiyomyopati tanısı alan hastalarda yüzey EKG'nin, PJRT gibi, tedavisi mümkün olan kronik taşikardiler yönünden dikkatle incelenmesi gerektiği kanaatindeyiz.

Kaynaklar

- 1 Dorostkar PC, Silka MJ, Morady F, Dick M. Clinical course of persistent junctional reciprocating tachycardia. J Am Coll Cardiol 1999; 33: 366-375
- 2 Aguinaga L, Primo J, Anguera I, et al. Long-term follow-up in patients with the permanent form of junctional reciprocating tachycardia treated

- with radiofrequency ablation. Pacing Clin Electrophysiol 1998; 21: 2073-2078
3. Ceviz N. Çocukluk Çağı Taşiaritmilerinde Radyofrekans Kateter Ablasyon Uygulaması. Pediatrik Kardiyoloji Uzmanlık Tezi, Ankara 1998
4. McGuire MA, Lau KC, Davis LM, Knight P, Uther JB, Ross DL. Permanent junctional reciprocating tachycardia misdiagnosed as "cardiomyopathy. Aust N Z J Med 1991; 21: 239-241
5. Critelli G. Recognizing and management of permanent junctional reciprocating tachycardia in the catheter ablation era. J Cardiovasc Electrophysiol 1997; 8: 226-236
6. Koçak G, Çeliker A. Adenozin ve kardiyolojide kullanımı. Çocuk Sağlığı ve Hastalıkları Dergisi 1996; 39: 579-589
7. Crosson JE, Etheridge SP, Milstein S, Hesslein PS, Dunnigan A. Therapeutic and diagnostic utility of adenosine during tachycardia evaluation in children. Am J Cardiol 1994; 74: 155-160
8. Chen RP, Ignaszewski AP, Robertson MA. Successful treatment of supraventricular tachycardia-induced cardiomyopathy with amiodarone: case report and review of literature. Can J Cardiol 1995; 11: 918-922
9. Shih HT, Miles WM, Klein LS, Hubbard JE, Zipes DP. Multipl accessory pathways in the permanent form of junctional reciprocating tachycardia. Am J Cardiol 1994; 73: 361-367

Yazışma adresi:
Dr.Naci CEVİZ

Atatürk Üniversitesi Tıp Fakültesi
Pediatrik Kardiyoloji Bilim Dalı, Erzurum